MedikCase
Система самостоятельной подготовки к аккредитации

ТОЛЬКО ДЛЯ ЛИЧНОГО ИСПОЛЬЗОВАНИЯ

Рентгенология

Высшее образование | DOCX · PDF | Задач: 1 | Вопросов: 12

Сформировано: 21.11.2026, 02:32 МСК

ВАЖНАЯ ИНФОРМАЦИЯ ПЕРЕД НАЧАЛОМ

1 **Материалы предназначены для одного покупателя**

Используйте файлы только для личной подготовки. Не передавайте их третьим лицам, не публикуйте, не размещайте в открытом доступе и не перепродавайте полностью или частично.

2 **Источник материалов - ФМЗА**

Вопросы и ситуационные задачи получены только из опубликованных материалов Методического центра аккредитации специалистов.

Официальный сайт fmza.ru ›

3 **Ответы можно проверить самостоятельно**

Используйте комплект при прохождении репетиционного экзамена и убедитесь, что выбранные ответы совпадают с результатом официальной системы.

Открыть репетиционный экзамен ›

4 **Состав материалов может обновляться**

ФМЗА может изменять формулировки, порядок и состав заданий. Перед подготовкой используйте актуальную версию комплекта и сверяйтесь с официальным источником.

Важно: MedikCase систематизирует материалы ФМЗА для самостоятельной подготовки, не изменяя смысл вопросов и ответов. Актуальность комплекта можно проверить в официальном репетиционном экзамене.

Сайт, обновления и поддержка

- **medikcase.ru**
- Telegram: @medikcase
- **support@medikcase.ru**

Сайт | Telegram

Ситуационная задача 0002

12 вопросов · Рентгенология · Высшее образование

1. УСЛОВИЕ СИТУАЦИОННОЙ ЗАДАЧИ

1.1. Ситуация

Женщина, 55 лет, обратилась в поликлинику для обследования.

1.2. Жалобы

Жалобы на кожный зуд, мышечную слабость в течение года.

1.3. Анамнез заболевания

За последние 2 года отмечались повторные переломы правой голени с замедленной консолидацией. Был установлен остеопороз.

1.4. Анамнез жизни

Без особенностей.

1.5. Объективный статус

Без особенностей.

2. Изображение №1

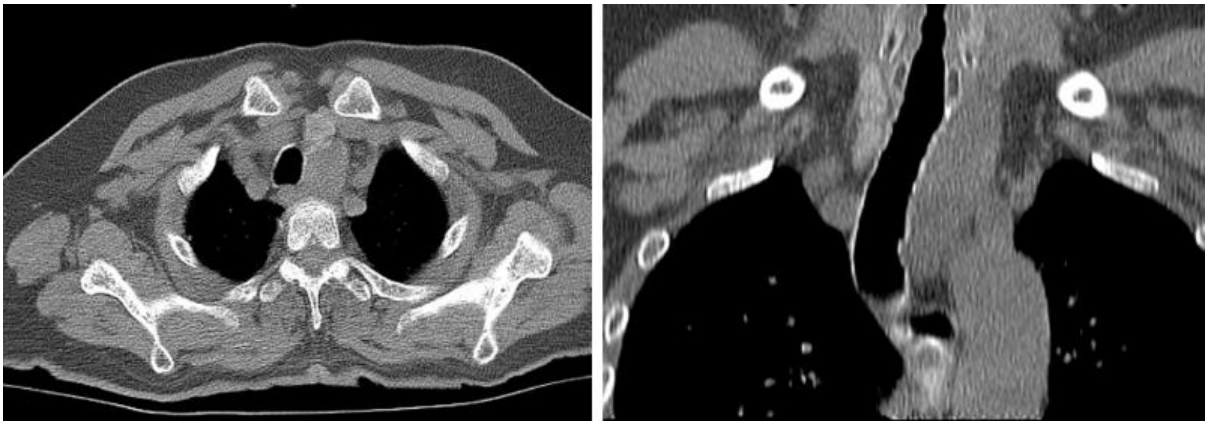

Изображение №1

3. Изображение №2

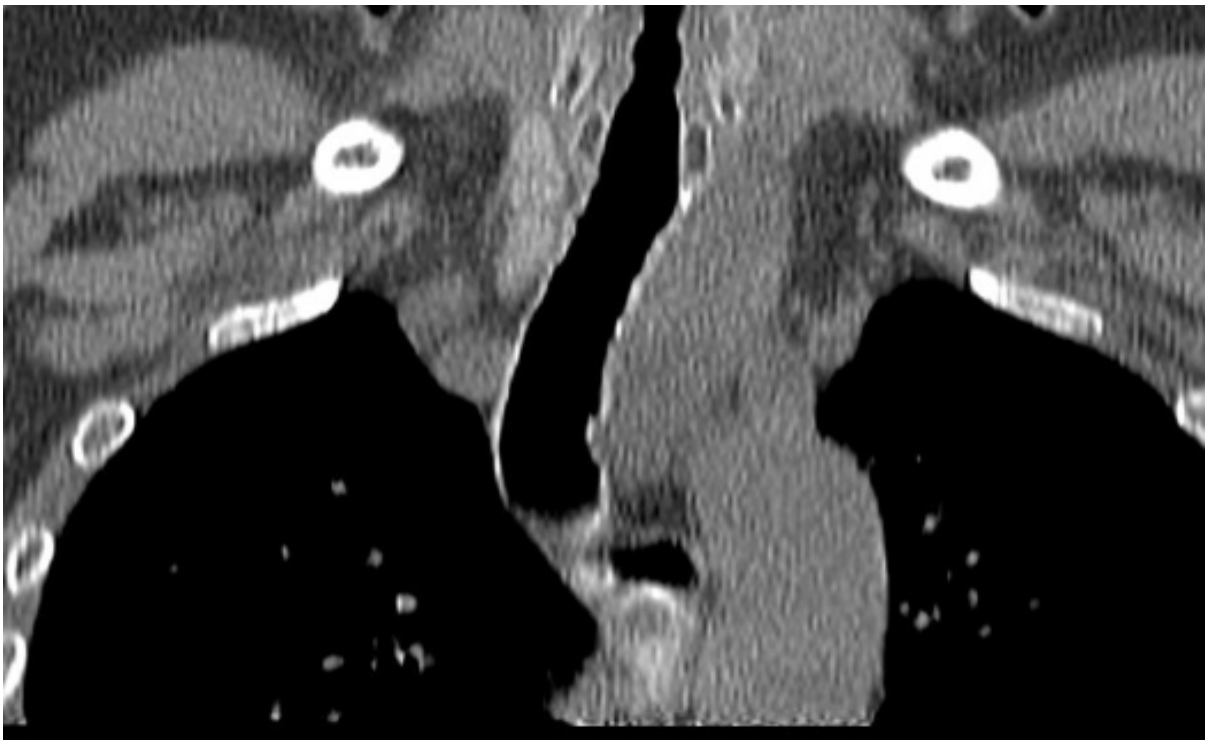

Изображение №2

4. Изображение №3

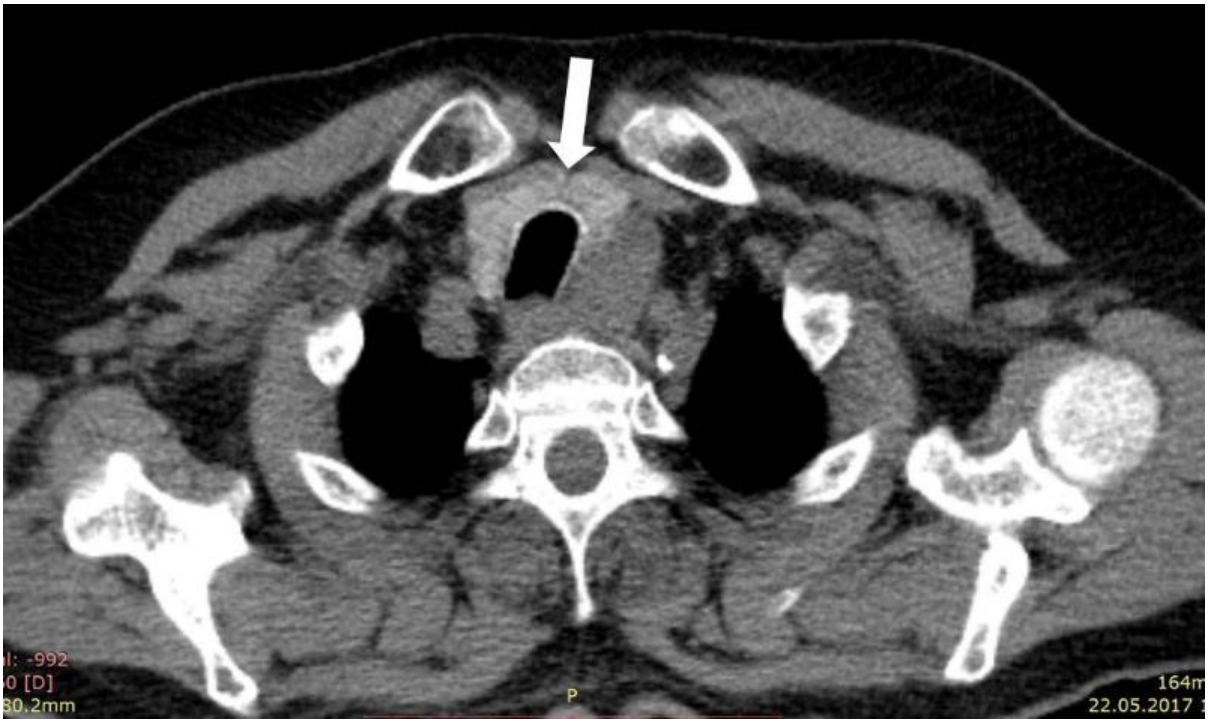

Изображение №3

5. Изображение №4

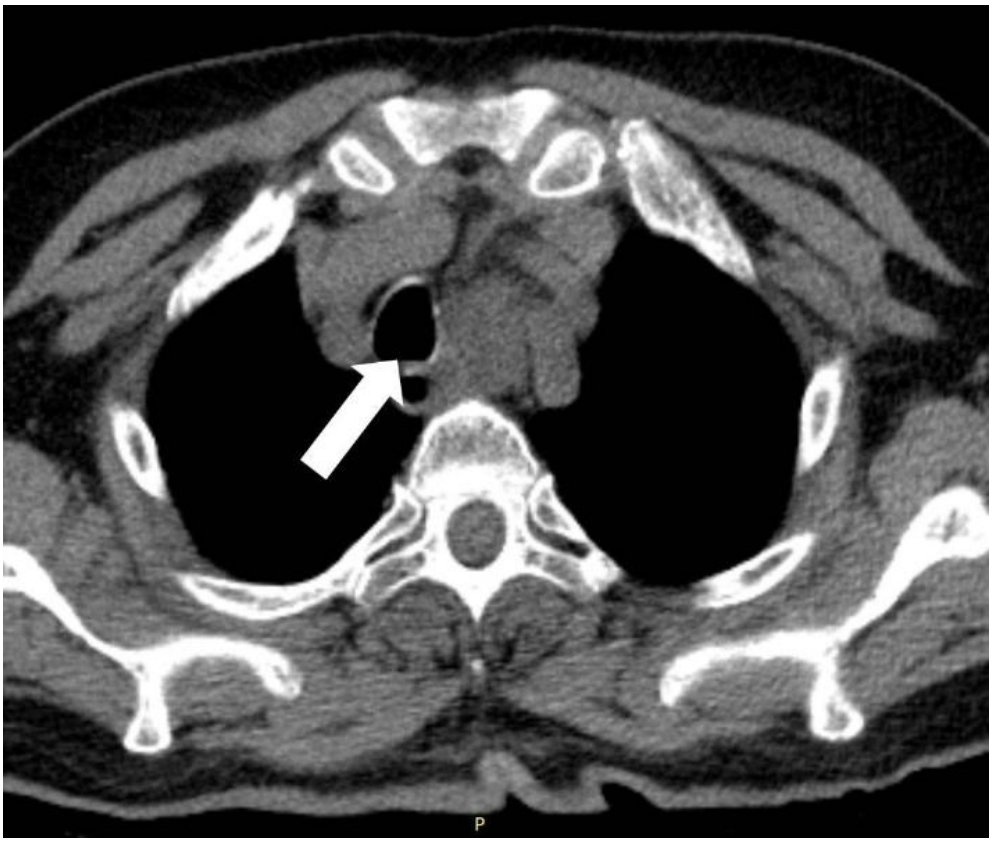

Изображение №4

6. Изображение №5

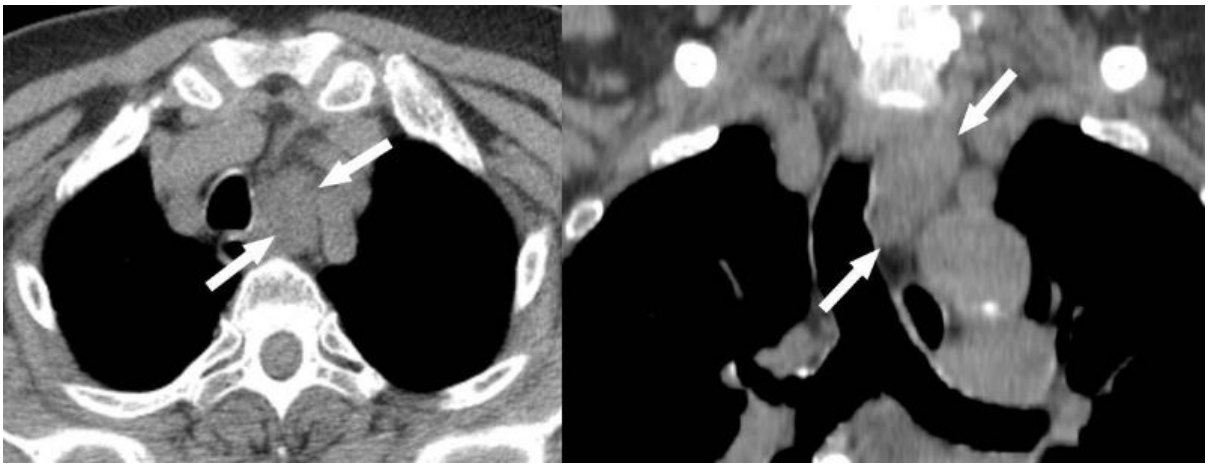

Изображение №5

1. План обследования

Вопрос 1

Назовите метод лучевой диагностики, который был выполнен и представлен на сканах (Изображение №1)

1. однофотонная эмиссионная компьютерная томография
2. **рентгеновская компьютерная томография**
3. линейная рентгеновская томография
4. магнитно-резонансная томография

Правильный ответ:
2 - рентгеновская компьютерная томография

ОБОСНОВАНИЕ

Основы лучевой диагностики и терапии / Глав. ред. тома С.К. Терновой. — М.: ГЭОТАР-Медиа, 2013. — 1000 с. — 558 стр (Серия «Национальные руководства»)

Вопрос 2

Типом реконструкции, который выполнен для получения изображения №2, является

1. проекция минимальной интенсивности (MinIP)
2. проекция максимальной интенсивности (MIP)
3. **мультипланарная (MPR)**
4. отображение затененных поверхностей (SSD)

Правильный ответ:
3 - мультипланарная (MPR)

ОБОСНОВАНИЕ

Основы лучевой диагностики и терапии / Глав. ред. тома С.К. Терновой. — М.: ГЭОТАР-Медиа, 2013. — 1000 с. — 558 стр (Серия «Национальные руководства»)

Вопрос 3

На изображении №2 представлена _____ проекция

1. **коронарная**
2. аксиальная
3. сагиттальная
4. трансверзальная

Правильный ответ:
1 - коронарная

ОБОСНОВАНИЕ

Основы лучевой диагностики и терапии / Глав. ред. тома С.К. Терновой. — М.: ГЭОТАР-Медиа, 2013. — 1000 с. — 558 стр (Серия «Национальные руководства»)

2. Диагноз

Вопрос 4

Стрелка на изображении №3 указывает на

1. дугу аорты
2. паращитовидную железу
3. тимус
4. **щитовидную железу**

Правильный ответ:
4 - щитовидную железу

ОБОСНОВАНИЕ

Труфанов Г.Е. Лучевая диагностика заболеваний шеи (конспект лучевого диагноста). /Труфанов Г.Е., Рязанов В.В., Бойков И.В. – Спб.: ЭЛБИ-СПБ, 2011-320 с-5 стр.

Вопрос 5

Структура, указанная стрелкой на изображении №4, является

1. гортанью
2. правым главным бронхом
3. пищеводом
4. **трахеей**

Правильный ответ:
4 - трахеей

ОБОСНОВАНИЕ

Труфанов Г.Е. Лучевая диагностика заболеваний шеи (конспект лучевого диагноста). /Труфанов Г.Е., Рязанов В.В., Бойков И.В. – Спб.: ЭЛБИ-СПБ, 2011-320 с-5 стр.

Вопрос 6

Образование, указанное стрелками на томограммах (Изображение №5), имеет плотность

1. **мягкотканную**
2. костную
3. хрящевую
4. жидкостную

Правильный ответ:
1 - мягкотканную

ОБОСНОВАНИЕ

Труфанов Г.Е. Лучевая диагностика заболеваний шеи (конспект лучевого диагноста). /Труфанов Г.Е., Рязанов В.В., Бойков И.В. – Спб.: ЭЛБИ-СПБ, 2011-320 с-5 стр.

Вопрос 7

Образование, указанное стрелками на томограммах (Изображение №5), локализуется в

1. трахее
2. **верхнем средостении**
3. верхней доле правого легкого
4. нижнем средостении

Правильный ответ:
2 - верхнем средостении

ОБОСНОВАНИЕ

Труфанов Г.Е. Лучевая диагностика заболеваний шеи (конспект лучевого диагноста). /Труфанов Г.Е., Рязанов В.В., Бойков И.В. – Спб.: ЭЛБИ-СПБ, 2011-320 с-5 стр.

Вопрос 8

Наиболее верным описанием выявленных изменений на томограммах (Изображение №5) является

1. мягкотканная опухоль нижнего средостения, расположенная превертебрально, оттесняющяя пищевод вправо, без инвазии
2. **мягкотканное образование верхнего средостения, оттесняющее пищевод и трахею вправо, без инвазии**
3. кистозная опухоль верхнего средостения, с вовлечением дуги аорты и трахеи
4. жиросодержащее образование верхнего средостения, с мелкими кальцинатами в структуре, оттесняющее трахею, с инвазией ее левой полуокружности

Правильный ответ:
2 - мягкотканное образование верхнего средостения, оттесняющее пищевод и трахею вправо, без инвазии

ОБОСНОВАНИЕ

Труфанов Г.Е. Лучевая диагностика заболеваний шеи (конспект лучевого диагноста). /Труфанов Г.Е., Рязанов В.В., Бойков И.В. – Спб.: ЭЛБИ-СПБ, 2011-320 с-5 стр.

Вопрос 9

Из нижеперечисленных патологий, вероятнее всего, выявленные изменения на серии томограмм (Изображение №5) соответствуют

1. липоматозу средостения
2. липоме верхнего средостения
3. тератоме
4. **аденоме паращитовидной железы**

Правильный ответ:
4 - аденоме паращитовидной железы

ОБОСНОВАНИЕ

Труфанов Г.Е. Лучевая диагностика заболеваний шеи (конспект лучевого диагноста). /Труфанов Г.Е., Рязанов В.В., Бойков И.В. – Спб.: ЭЛБИ-СПБ, 2011-320 с-277 стр.

3. Вариатив

Вопрос 10

В заднем средостении расположены

1. диафрагмальный нерв, перикард, параперикардиальные лимфатические узлы
2. **пищевод, грудная аорта, грудной лимфатический проток**
3. вилочковая железа, аорта, пищевод
4. паращитовидные железы, трахея, щитовидная железа

Правильный ответ:
2 - пищевод, грудная аорта, грудной лимфатический проток

ОБОСНОВАНИЕ

Анатомия человека под редакцией М.Р. Сапина. — М.: Медицина, 5-е изд., перераб. и доп. - М.: 2001. - Т.1 - 640с., Т.2 - 640с.

Вопрос 11

При гормонпродуцирующей аденоме паращитовидной железы методом выбора является лечение

1. заместительная гормональная терапия
2. **хирургическое удаление гиперфункционирующей ткани паращитовидной железы**
3. гемодиализ
4. консервативное ведение пациента

Правильный ответ:
2 - хирургическое удаление гиперфункционирующей ткани паращитовидной железы

ОБОСНОВАНИЕ

Клинические рекомендации Минздрава России. Первичный гиперпаратиреоз, 2025 г.

Вопрос 12

На первичном этапе диагностики заболеваний паращитовидных желез применяют

1. магнитно-резонансную томографию
2. сцинтиграфию
3. компьютерную томографию с болюсным контрастированием
4. **ультразвуковое исследование**

Правильный ответ:
4 - ультразвуковое исследование

ОБОСНОВАНИЕ

Клинические рекомендации Минздрава России. Первичный гиперпаратиреоз, 2025 г.